

به نام خدا

دستوشی - لیبر غیر طبیعی



مدرس: مهین کمالی فرد
هیئت علمی مامایی علوم پزشکی تبریز

تعریف دیستوشی:

- ▶ وقتی سیر زایمان به خوبی پیش نرود دیستوشی اتفاق افتاده است.
- ▶ بهترین وسیله ارزیابی کننده سیر زایمان چیست؟

Possible causes of Labor dystocia

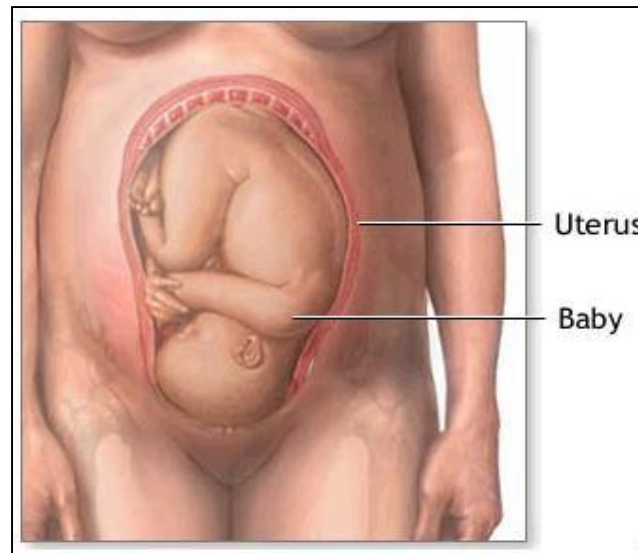
The Powers

The Passage

The Passenger

متغیرهایی که در سیر زایمان تاثیر دارند و حتما باید ارزیابی گردند:

- ❖ Fetal lie
- ❖ Attitude
- ❖ Fetal presentation
- ❖ Fetal position



قرار جنین

Fetal lie

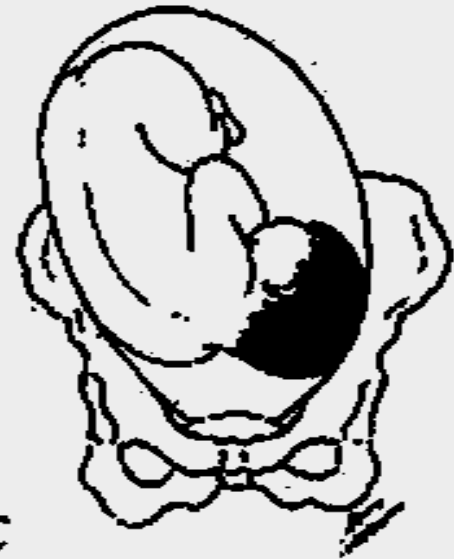
قرار به ارتباط محور طولی جنین با محور طولی مادر گفته می شود



A



B



C

Longitudinal

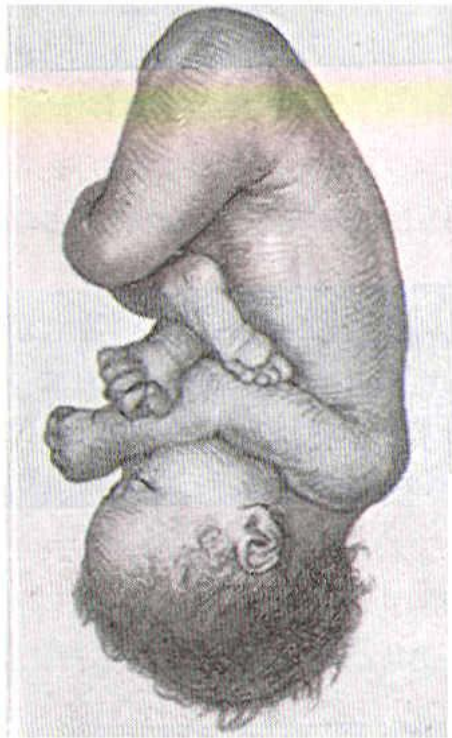Transverse

Oblique

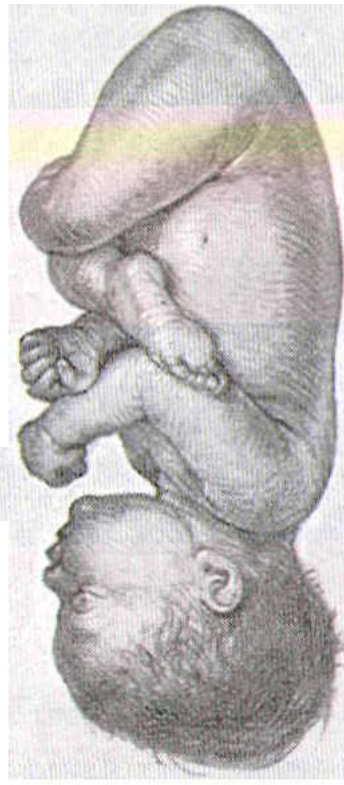Attitude

حالت جنین

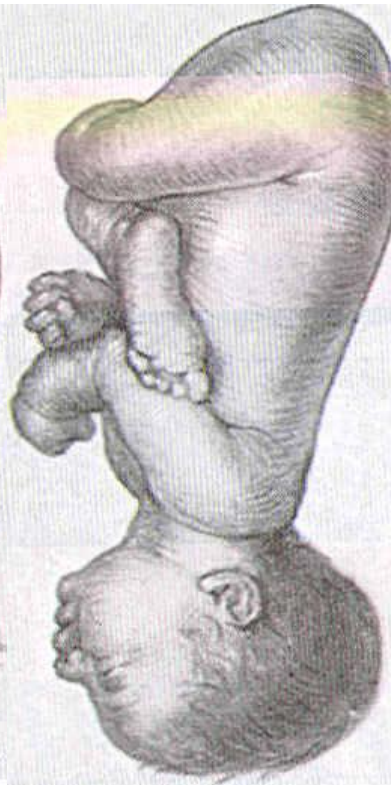▶ در ماههای آخر حاملگی جنین شکل منحصر به فردی به خود می گیرد که حالت یا وضعیت قرار گیری بدن نامیده می شود. به عنوان یک قانون جنین نوعی توده تخم مرغی شکل را می سازد که تقریبا با شکل حفره رحم مطابقت دارد .



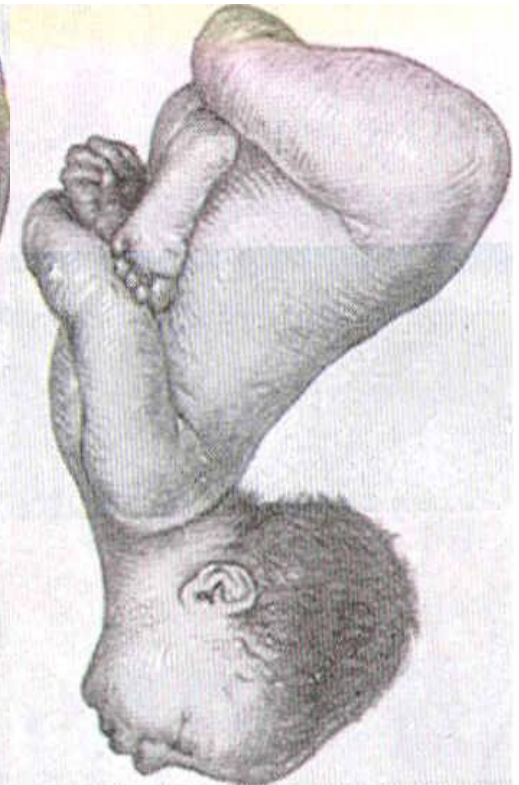
(A) vertex



(B) sinciput



(C) brow



(D) face

Longitudinal lie. Cephalic presentation. Differences in attitude of fetal body.

Note changes in fetal attitude in relation to fetal vertex as the fetal head becomes less flexed.

Fetal presentation

نمایش جنین

عضو نمایشی قسمتی از بدن جنین است که در مجرای زایمان از همه بخش های دیگر بدن جلوتر قرار دارد. عضو نمایش جنین را می توان از طریق معاینه واژینال لمس کرد و بر همین اساس عضو نمایش در قرارهای طولی سر جنین یا ته جنین است در صورتی که جنین عرضی قرار گیرد عضو نمایش جنین شانه است



نمایش جنین در ۶۸۰۹۷ حاملگی تک قلوپی در بیمارستان پارکلند

Presentation	Percent	Incidence
<i>Cephalic</i>	<i>96.8</i>	–
<i>Breech</i>	<i>2.7</i>	<i>1:36</i>
<i>Trnasverse</i>	<i>0.3</i>	<i>1:335</i>
<i>Compound</i>	<i>0.1</i>	<i>1:1000</i>
<i>Face</i>	<i>0.05</i>	<i>1:2000</i>
<i>Brow</i>	<i>0.01</i>	<i>1:10000</i>

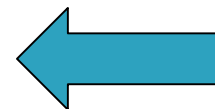
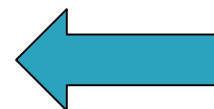
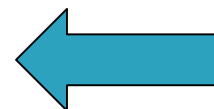
Vertex/occiput presentation
Face presentation
Bregma presentation
Brow presentation

Frank breech
Complete breech
Footling breech

نمایش سفالیک

نمایش بريچ

نمایش شانه

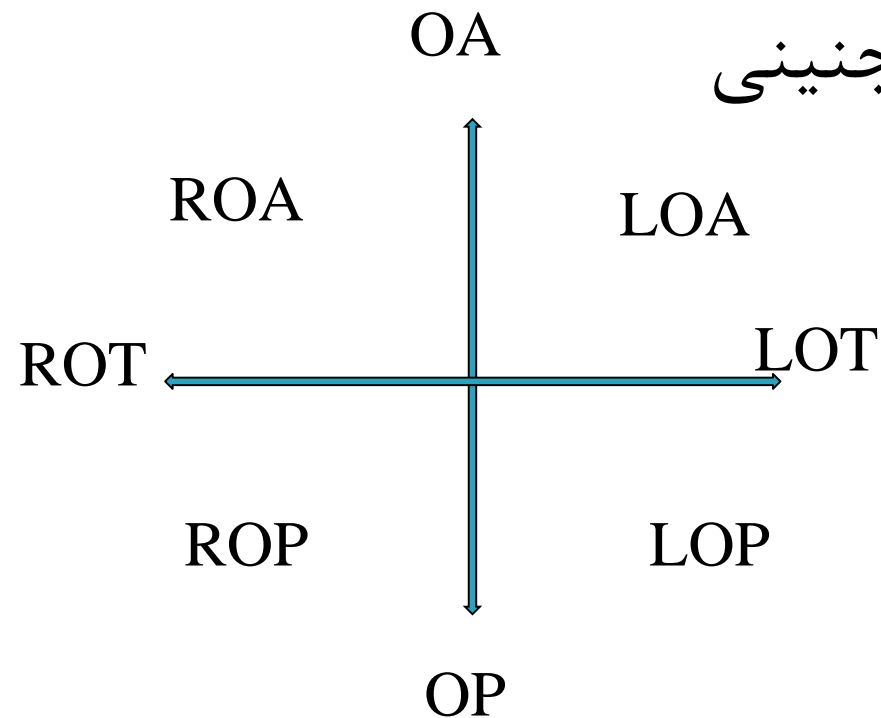


در قرار طولی

در قرار عرضی

Compound presentation

Fetal position پوزیشن های جنینی



منظور از پوزیشن، ارتباط
بخشی از عضو نمایش جنین با
طرف راست یا چپ و قدام یا
خلف مجرای زایمانی مادر است.

The chosen point

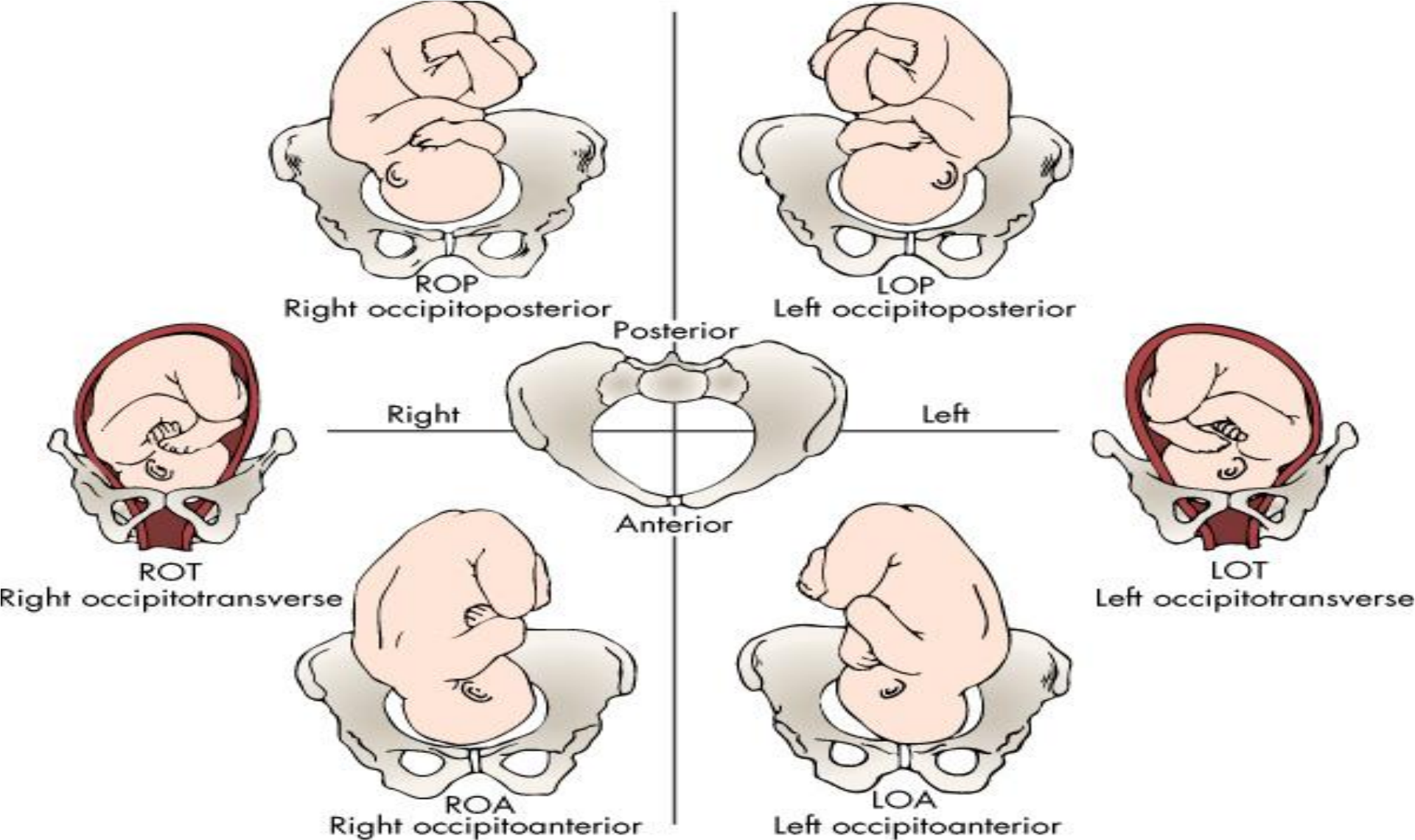
Vertex presentation ➡ occiput

Face presentation ➡ mentum

Breech presentation ➡ Sacrum

Shoulder presentation Scapula

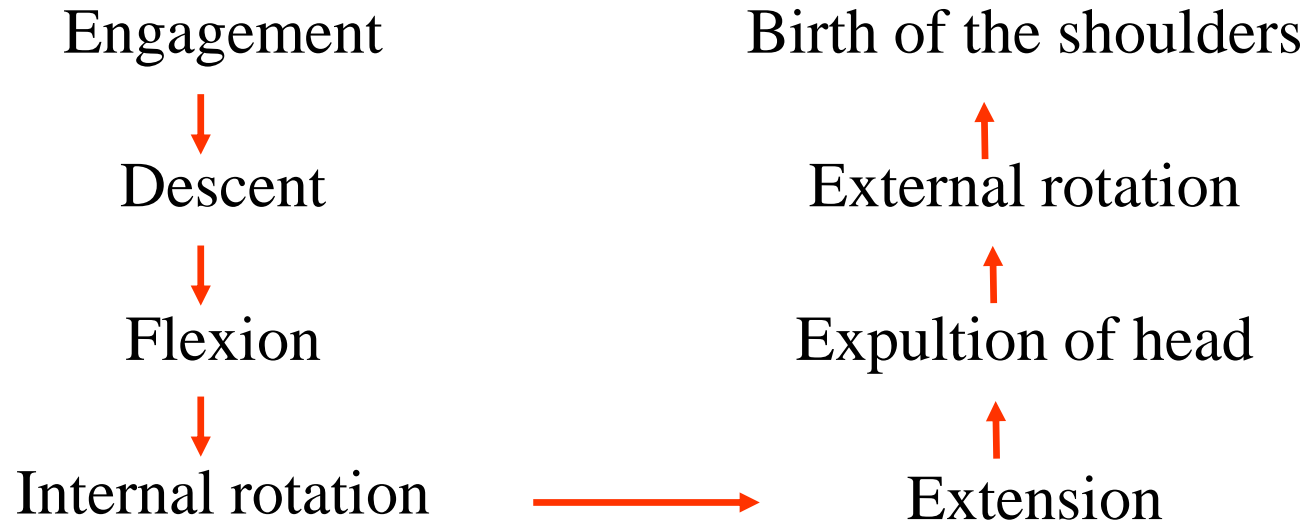




Lie: Longitudinal or vertical
Presentation: Vertex
Reference point: Occiput
Attitude: Complete flexion

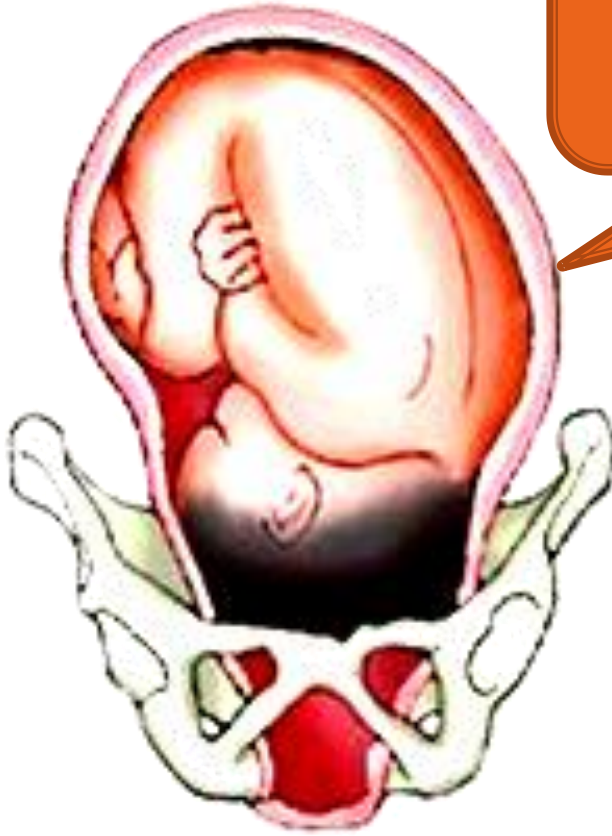Fig. 18-2 Fetal vertex (occiput) presentations in relation to front, back, or side of maternal pelvis.

مکانیسم لیبر

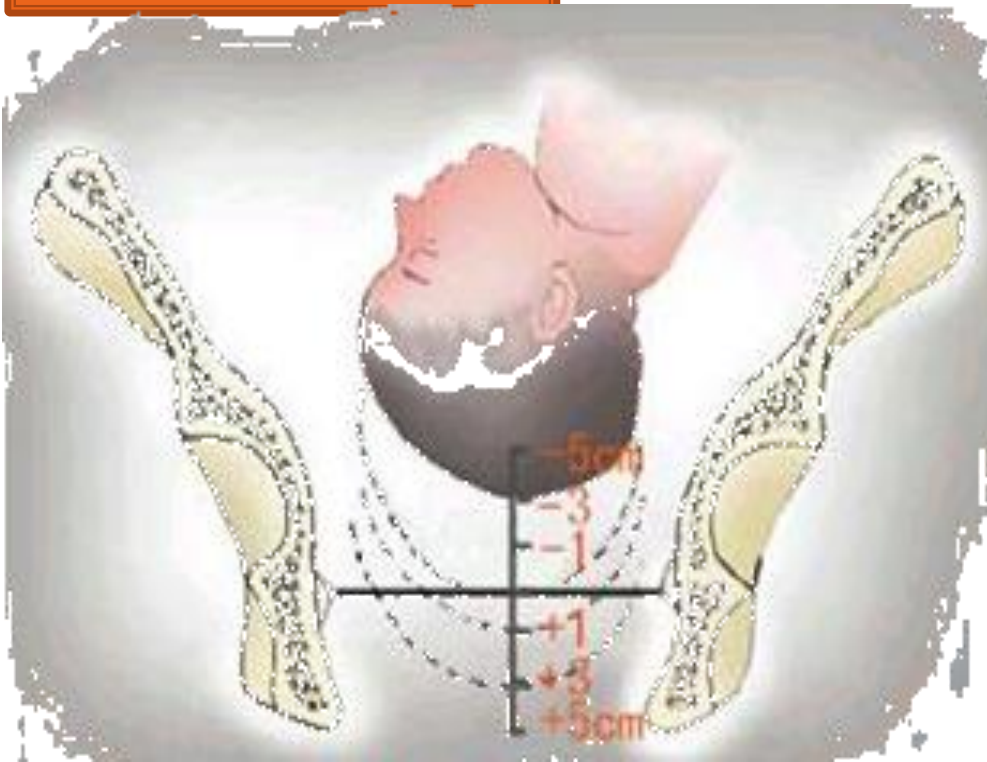

آنگاژمان

زمانی که قطر بای پاریتال سر جنین از دهانه ورودی لکن عبور می کند.




نزول



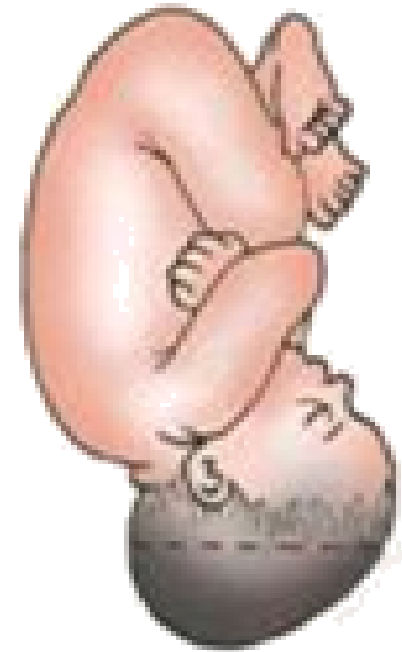
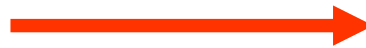نیروهایی که باعث نزول جنین می
شوند:

۱. فشار مستقیم فوندوس رحم بر ته جنین در اثر انقباضات
۲. نیروی عضلات شکمی مادر در هنگام تلاشهای وی برای بیرون راندن نوزاد
۳. اکستانسیون و راست شدن بدن جنین

Fetus makes his head smaller



flexion



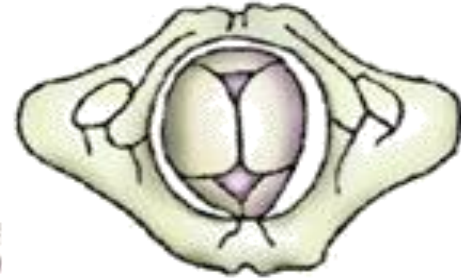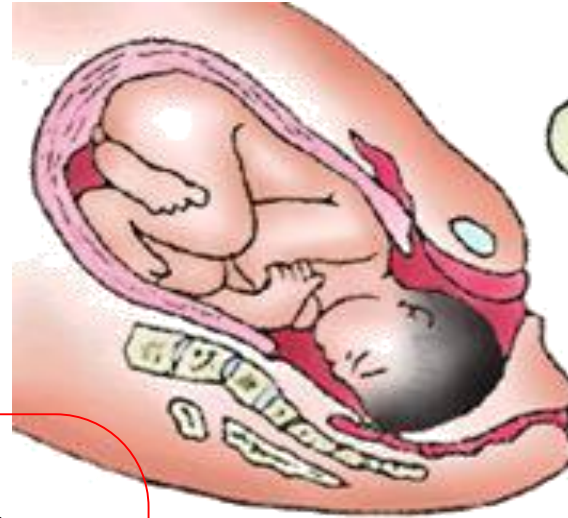
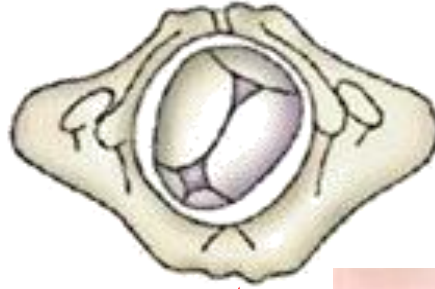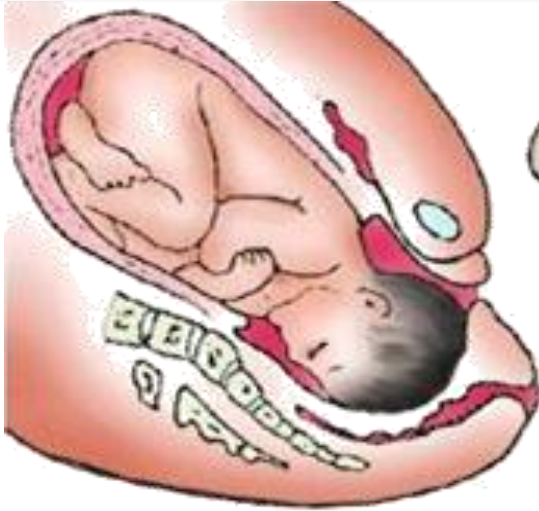Occipitofrontal diameter



Suboccipitobregmatic diameter

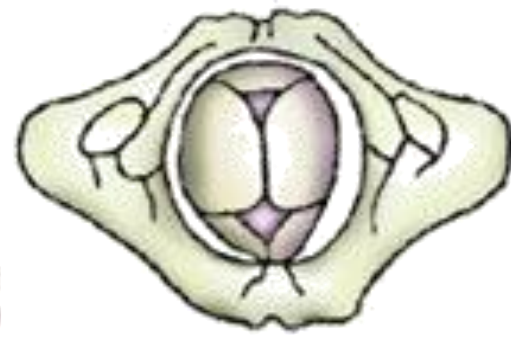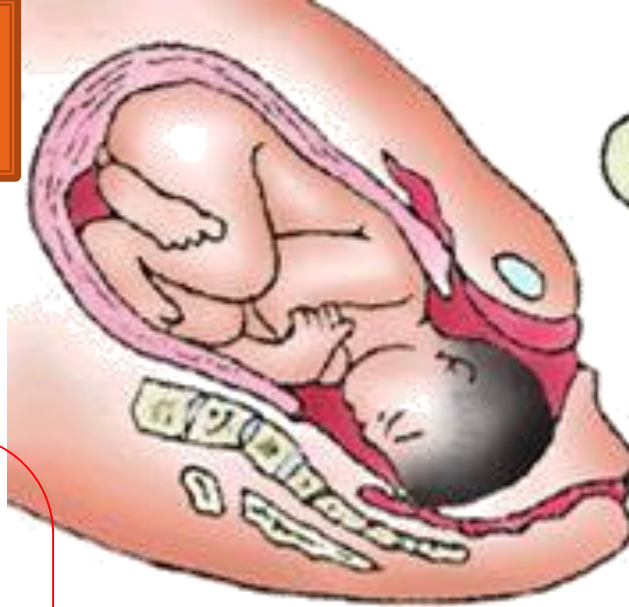


Internal rotation



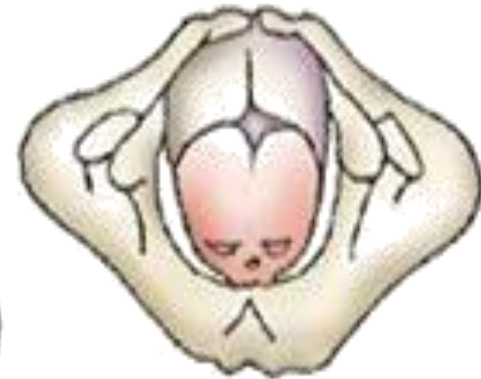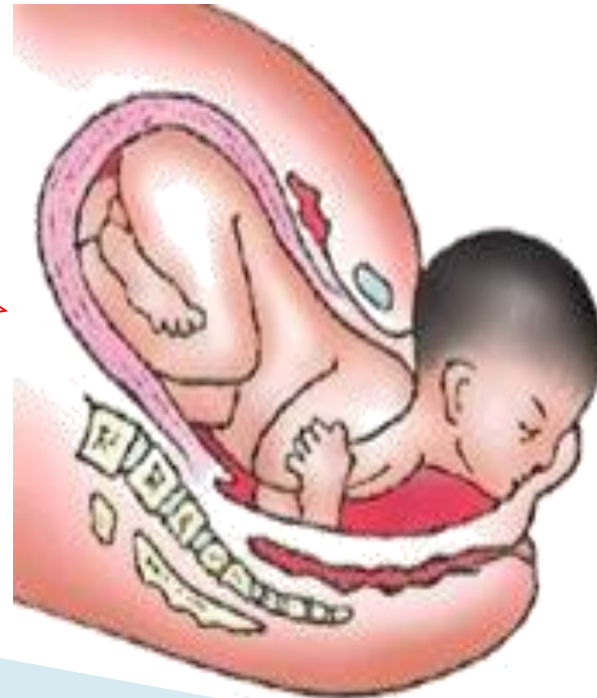چرخش سر طوری صورت می گیرد که
اکسی پوت به تدریج از وضعیت اصلی خود
به طرف سمفیز پوبیس و یا با شیوع کمتر به
طرف گودی ساکروم حرکت می کند.

Extension



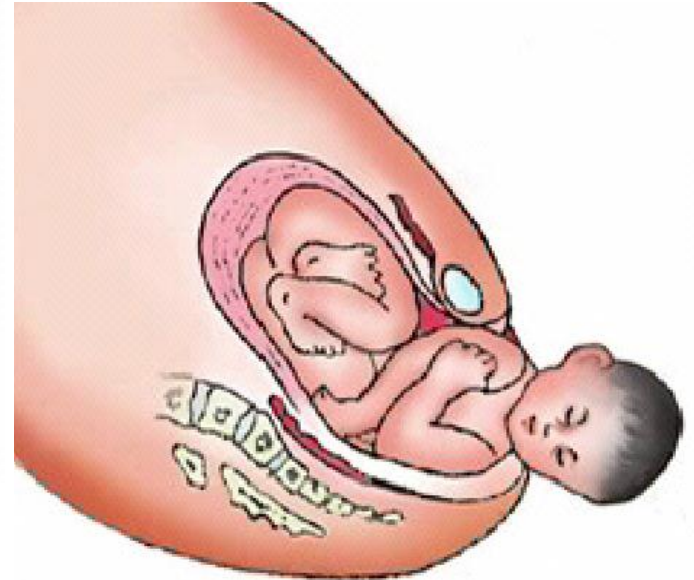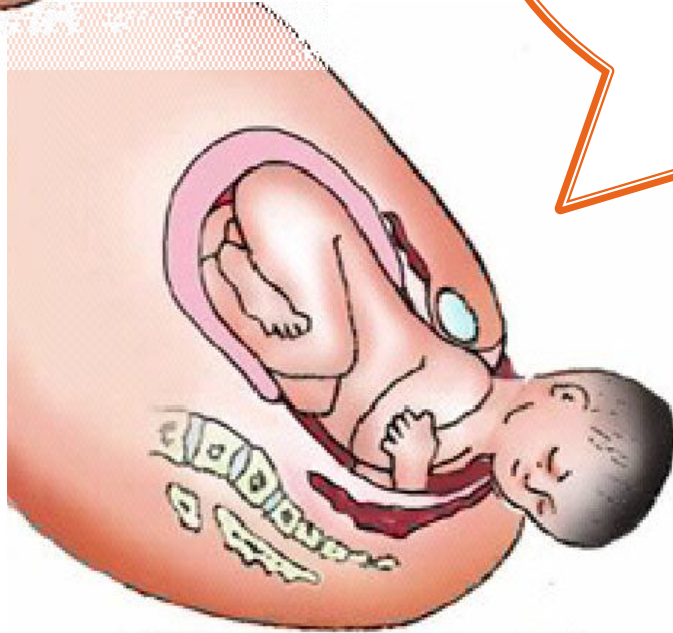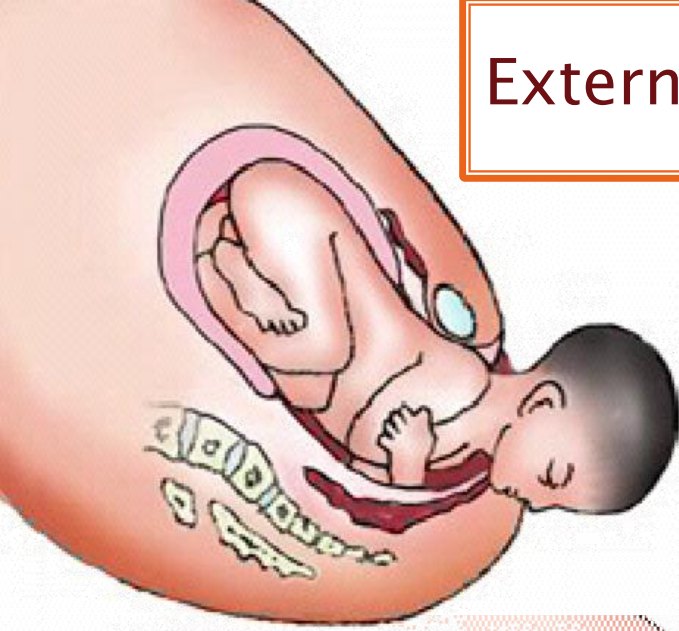سر جنین اکستانسیون
پیدا می کند تا زایمان
سر صورت گیرد

نیروهای وارد شده از
طرف رحم و کف لگن
است که بر این دو
نیرو باعث اکستانسیون
سر می شود.



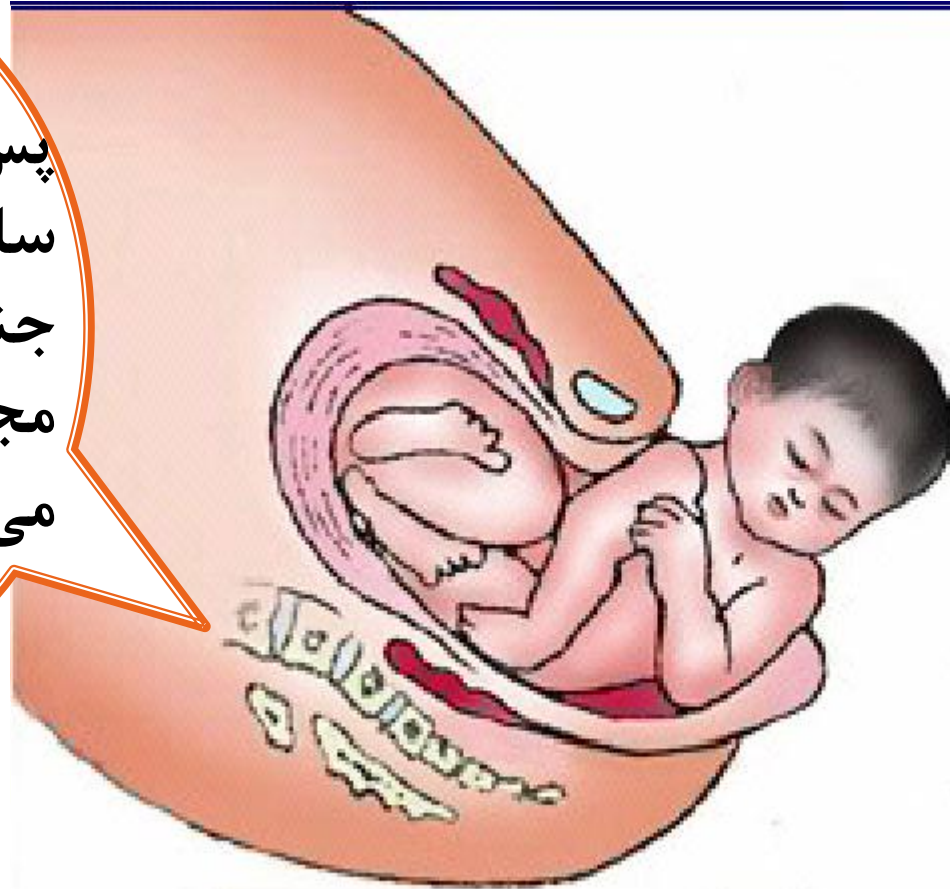
External rotation

پس از زایمان سر، سر جنین
خودبه خود در امتداد بدن جنین
قرار می گیرد کسی پوت به سمت
پشت جنین برمی گردد در
چرخش خارجی سر به سمت
مایل و شانه ها به صورت قدامی
- خلفی قرار می گیرند



خروج

پس از خروج شانه ،
سایر قسمت‌های بدن
جنین به سرعت از
مجرای زایمان خارج
می شوند



خسته نباشید

